

Lieber jetzt als später?

Sofortimplantationen im Fokus

Aus Patientensicht erscheint der Fall zumeist klar: Lässt sich direkt im Anschluss an die Extraktion auch die Implantation vornehmen und somit eine Operation einsparen, ist dies eine attraktive Option. Doch welche Auswirkungen hat eine Sofortimplantation auf die periimplantären Gewebe und wie lässt sich diese Technik im Vergleich zur verzögerten oder gar späten Implantation bewerten? Der folgende Blick auf eine Studienauswahl soll diese Frage beantworten.

In ihrer Querschnittsanalyse untersuchten Parvini et al. die Prävalenz periimplantärer Erkrankungen nach Sofortimplantation und Sofortbelastung. 47 teilweise zahnlose Patienten mit einer Gesamtanzahl von 64 Implantaten wurden in die Analyse einbezogen. Bei allen Probanden kam ein standardisiertes chirurgisches und prothetisches Protokoll zum Einsatz (u.a. lappenlose atraumatische Extraktion, Bone Level Implantate mit Platform-Switch, provisorische Sofortversorgung mit verschraubten Abutments und Kronen aus Bis-Acrylat-Komposit). Im Anschluss an die zwischen 2008 und 2017 durchgeführten chirurgischen Eingriffe betrug die durchschnittliche Insertionsdauer zwei bis zehn Jahre ($4,23 \pm 1,7$ Jahre).

Bei ihrer klinischen Evaluation erfassten die Forscher neben dem Plaque-Index und BOP auch Sondierungstiefen, Weichgewebsrezessionen, Suppuration, Breite der keratinisierten Mukosa und Implantatmobilität. Bei klinischen Anzeichen periimplantärer Entzündungen wurden zudem Panoramaschichtaufnahmen angefertigt, mit deren Hilfe eventuelle Veränderungen des marginalen Knochen-niveaus detektiert wurden.

Nur selten Fälle von Periimplantitis

Auf Patientenebene ließen sich bei 38,3 % der Probanden gesunde periimplantäre Verhältnisse feststellen. Bei den übrigen

61,7 % diagnostizierten die Forscher periimplantäre Erkrankungen. Die Mehrzahl dieser Fälle (57,5 %) zeigte eine periimplantäre Mukositis, lediglich 4,2 % der Probanden wiesen eine Periimplantitis auf. Auf die Implantatebene übertragen konnten in 48,5 % der Fälle gesunde periimplantäre Verhältnisse detektiert werden. Ebenfalls 48,5 % der Implantate waren von periimplantärer Mukositis betroffen, 3 % von Periimplantitis.

Auf Basis dieser Erkenntnisse und vor dem Hintergrund der dieser Studie zugrundeliegenden Einschränkungen kommen die Autoren zu dem Schluss, dass Sofortimplantation und Sofortbelastung mit einer hohen Erfolgsrate nach zwei bis zehn Jahren in Verbindung stehen.

Review zu Sofortimplantation bei Vorschädigungen

Ein systematisches Review aus dem Jahr 2021 untersuchte die Behandlungsergebnisse nach Sofortimplantationen bei vorgeschädigten Extraktionsalveolen. Dabei nahmen die Wissenschaftler sowohl die Überlebensraten der inserierten Implantate als auch weitere Erfolgsparameter wie das marginale Knochen-niveau oder die Weichgewebsverhältnisse in den Blick.

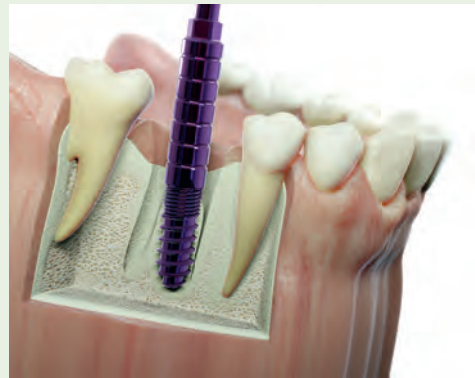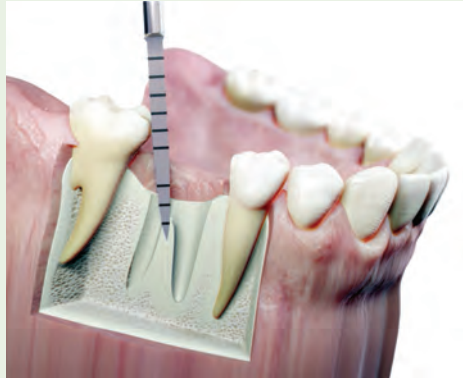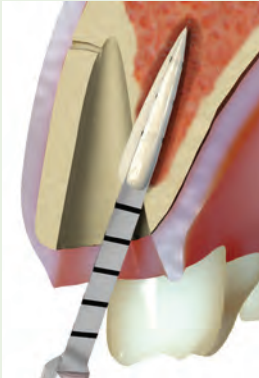
Im Rahmen der Literaturrecherche, welche Veröffentlichungen bis zum Januar 2021 einschloss, identifizierten die Autoren des Reviews letztlich 43 Studien, die sie in ihre Auswertung einbezogen. Ins-

gesamt wurden auf diese Weise Daten von 3.436 Probanden und 5.148 Implantaten über einen Untersuchungszeitraum von acht bis 120 Monaten berücksichtigt. Bei 4.804 dieser Implantate handelte es sich um Sofortimplantationen, wovon 3.305 in vorgeschädigte Extraktionsalveolen inseriert wurden. Bei 18 der inkludierten Studien kam eine lappenlose Vorgehensweise zum Einsatz, 25 Studien machten von der Bildung eines Mukoperiostlappens Gebrauch. Lediglich bei zwei der Studien kamen beide Techniken zur Verwendung.

Selbst bei vorgeschädigten Extraktionsalveolen eine Option

Während ausnahmslos alle berücksichtigten Studien die Anzahl der Implantatverluste angaben, widmeten sich 22 Publikationen zusätzlich dem marginalen Knochenverlust, neun den auftretenden Weichgewebsrezessionen, und nur drei Untersuchungen nahmen ästhetische Parameter in den Blick. Bei den Sofortimplantationen in vorgeschädigte Extraktionsalveolen ließen sich in Summe 106 Implantatverluste feststellen, bei den Sofortimplantationen in nicht vorgeschädigte Extraktionsalveolen waren es 19. Daraus ergeben sich Überlebensraten von 96,79 bzw. 98,73 %. In ihrem Diskussteil geben die Autoren dementsprechend an, dass bei den Überlebensraten keine signifikanten Unterschiede zu beobachten sind. Ihre Schlussfolgerung lautet: Bei vorgeschädigten Extraktions-

Minimalinvasive Sofortimplantation



Ein lappenloses Insertionsprotokoll, das auch Sofortimplantationen vorsieht, ist das MIMI-Verfahren, entwickelt von Dr. Armin Nedjat zwischen 1994 und 2006. In der MIMI-Nomenklatur werden Sofortimplantationen als MIMI 0 geführt. Kennzeichnend für MIMI 0 ist, dass das Implantat nicht in die Extraktionsalveole inseriert wird, sondern ein neues Implantatbett geschaffen wird. *Nach einem Scan des beigefügten QR-Codes mit dem Smartphone lässt sich der Ablauf einer Sofortimplantation nach dem MIMI 0-Protokoll ansehen.*

Bei Zähnen mit einer Wurzel, im Bild links oben am Beispiel eines Inzisiven, wird ein neues Implantatbett geschaffen, indem man in einem anderen Winkel zur Extraktionsalveole bohrt. Die leere Extraktionsalveole kann man mit Knochenersatzmaterial auffüllen, z. B. mit autologem KEM, das man nach dem Smart Grinder-Verfahren aus dem extrahierten Zahn des Patienten gewonnen hat.

Bei Molaren mit zwei oder drei Wurzeln wird in die Bi- bzw. Trifurkation gebohrt. Dies ist nur möglich, wenn die Pilotbohrung und ggf. die erste Erweiterungsbohrung mit konischen Dreikantbohrern, niedertourig durchgeführt, erfolgt. Anschließend wird die Kavität mit Condensern in aufsteigenden Durchmessern aufbereitet, bis man ein Drehmoment von ca. 20 Ncm erhält. Dies ist gleichzeitig ein Indikator, welchen Implantatdurchmesser man wählen sollte: Wurde beispielsweise ein Drehmoment von 20 Ncm mit dem Condenser $\varnothing 4,3$ mm erreicht, sollte man ein Implantat $\varnothing 4,5$ mm inserieren. *Scannen Sie mit Ihrem Smartphone den QR-Code ab, um sich den Ablauf einer Sofortimplantation nach dem MIMI 0-Protokolls anzusehen.*



alveolen scheint eine Sofortimplantation die Überlebens- und Erfolgsraten im Vergleich zu Sofortimplantationen in nicht vorgeschädigte Extraktionsalveolen nicht zu verringern.

Zeitpunktunabhängig hohe Überlebensraten

Inwieweit sich der Zeitpunkt von Implantation und Belastung auf das Implantatüberleben und die biologischen Erfolgsparameter auswirkt, untersuchten Aiquel et al. im Rahmen eines systematischen Reviews. Dabei analysierten sie insgesamt 14 Studien, bei denen mindestens zehn Patienten mit mehrgliedrigen und von mindestens zwei Implantaten getragenen Prothesen versorgt und über min-

destens drei Jahre hinweg beobachtet wurden. In allen inkludierten Untersuchungen wurden Implantatüberlebensraten sowie mindestens ein biologischer Parameter festgestellt.

Auf Grundlage der von Gallucci et al. und Siebers et al. vorgeschlagenen Definitionen der verschiedenen Zeitpunkte von Implantation und Belastung ordneten die Wissenschaftler alle Studien je einer Kategorie zu. Demnach konnten sowohl die Implantation als auch die Belastung entweder sofort, früh oder verzögert stattgefunden haben. Alle daraus resultierenden Kombinationsmöglichkeiten ergaben somit neun Kategorien (z. B. Sofortimplantation mit früher Belastung oder verzögerte Implantation mit Sofortbelastung).

Durch die einbezogenen Studien konnten in Summe fünf der neun Kategorien abgedeckt werden, darunter die Sofort- und Frühbelastung nach Sofortimplantation als auch alle drei Belastungszeitpunkte nach verzögerter Implantation. Abgesehen von einer prospektiven Kohortenstudie, bei der sofort implantiert und belastet wurde (Überlebensrate: 90 %), zeigten alle Gruppen über einen Untersuchungszeitraum von drei bis 15 Jahren nach dem chirurgischen Eingriff eine Überlebensrate von mehr als 90 %. Vor dem Hintergrund der limitierenden Faktoren der Studie kamen die Wissenschaftler daher zu dem Schluss, dass alle untersuchten Kombinationen von Implantations- und Belastungszeitpunkt eine hohe Überlebensrate hervorbrachten.

Positive Ergebnisse nach Sofortimplantation

Einen gezielten Blick auf sofortinserierte und provisorisch sofortversorgte Implantate warfen Arora et al. Für ihre prospektive Studie versorgten sie insgesamt 30 Patienten mit Einzelzahnimplantaten im vorderen Oberkiefer und dokumentierten sowohl Hart- als auch Weichgewebsveränderungen sowie das ästhetische Resultat unter Zuhilfenahme des Pink Esthetic Score (PES). Im Rahmen der Studie erfolgte der chirurgische Eingriff lappenlos nach Augmentation des Knochenspalts zwischen dem Implantat und der bukkalen Knochenwand.

Über einen Nachuntersuchungszeitraum von zwei bis fünf Jahren hinweg konnten die Forscher einen durchschnittlichen Zuwachs der Knochenhöhe um $0,18 \pm 1,38$ mm ($P = 0,85$) im mesialen Bereich und von $0,34 \pm 1,40$ mm ($P = 0,22$) im distalen Bereich feststellen. Als vorteilhaft bewerteten die Autoren zudem den durchschnittlichen Weichgewebsverlust von $0,05 \pm 0,64$ mm im Bereich der mesialen Papille sowie von $0,16 \pm 0,63$ mm im Bereich der distalen Papille und von $0,29 \pm 0,74$ mm bei den midfazialen Rezessionen, da keiner der genannten Werte statistische Signifikanz erreichte.

In ihrer Schlussfolgerung kommen die Autoren zu dem Ergebnis, dass durch die Verwendung einer lappenlosen Technik sofortinserierte und -versorgte Implantate im vorderen Oberkiefer positive Resultate sowohl bei der Osseointegration als auch bei Hart- und Weichgewebsveränderungen und der Ästhetik lieferten.

Verringerung von Weichgewebsrezessionen

Anhaltspunkte für eine Verbesserung des fazialen Weichgewebsniveaus nach Sofortimplantation fanden Noelken et al. bei ihrer retrospektiven Analyse. Sie versorgten insgesamt 26 Patienten mit Rezessionen der marginalen Gingiva an

einem extraktionswürdigen Zahn im vorderen Oberkiefer (13-23) per Sofortimplantation. Extraktion sowie Implantation erfolgten dabei lappenlos, zusätzlich wurden faziale Knochendefekte mit autologem Knochenmaterial augmentiert. Bei exakt der Hälfte der Patienten wurden zudem Bindegewebstransplantate eingebracht.

Nach einem durchschnittlichen Untersuchungszeitraum von 45 Monaten stellten die Wissenschaftler bei der Patientengruppe ohne Bindegewebstransplantat eine signifikante Verringerung der Weichgewebsrezessionen von 1,8 auf 0,9 mm fest. In der Gruppe der mit Bindegewebstransplantat behandelten Patienten fiel diese Verringerung noch deutlicher aus: von 2,3 mm auf 0,5 mm. In beiden Gruppen war zudem eine signifikante Verbesserung des PES-Wertes erkennbar. Keines der untersuchten Implantate ging verloren, bei fünf Implantaten ohne Weichgewebstransplantat wurde allerdings ein marginaler Knochenverlust von mehr als 1 mm beobachtet.

Die klinischen Resultate werten die Autoren als Nachweis dafür, dass Sofortimplantationen das faziale Weichgewebsniveau sowie die Weichgewebsästhetik bei initialen Rezessionen von 1 bis 3 mm verbessern könnten. Deutlicher zutage getreten sei dieser Effekt bei Fällen mit größeren Rezessionen und einer zusätzlichen Behandlung mit Bindegewebstransplantaten.

Fazit

Während die Sofortimplantation manchem Praktiker heute noch zu risikobehaftet erscheint, zeichnet sich durch die hier diskutierte Studienauswahl ein vielversprechendes Bild dieser Technik ab. Zwar äußern beispielsweise die Autoren der benannten Reviews den Wunsch nach einer breiteren Datenbasis, doch lassen ihre Schlussfolgerungen die Sofortimplantation weitaus verlässlicher erscheinen, als es die noch verhältnismäßig

geringe Anzahl von auf diese Weise durchgeführten Eingriffen nahelegt. Insbesondere mit Blick auf die Reduzierung von Behandlungssitzungen und damit der psychischen und finanziellen Belastung der Patienten sollte die Sofortimplantation vor diesem Hintergrund häufiger als Behandlungsoption in Betracht gezogen werden.

Literatur

- 1 Parvini P, Obreja K, Becker K, Galarraga ME, Schwarz F, Ramanauskaitė A. The prevalence of peri-implant disease following immediate implant placement and loading: A cross-sectional analysis after 2 to 10 years. *Int J Implant Dent.* 2020; 6(1), 1–10. <https://doi.org/10.1186/s40729-020-00259-x>.
- 2 Amid R, Kadkhodazadeh M, Moscowchi A. Immediate implant placement in compromised sockets: A systematic review and meta-analysis. *J Prosthet Dent.* 2021 Nov 9;S0022-3913(21)00525-4. (Online ahead of print)
- 3 Aiquel LL, Pitta J, Antonoglou GN, Mischak I, Sailer I, Payer M. Does the timing of implant placement and loading influence biological outcomes of implant-supported multiple-unit fixed dental prosthesis—A systematic review with meta-analyses. *Clin Oral Implants Res.* 2021;32(Suppl. 21):5–27. DOI: 10.1111/clr.13860.
- 4 Gallucci, G. O., Hamilton, A., Zhou, W., Buser, D., & Chen, S. (2018). Implant placement and loading protocols in partially edentulous patients: A systematic review. *Clin Oral Implants Res.* 29 (Suppl 16), 106–134. <https://doi.org/10.1111/clr.13276>.
- 5 Siebers, D., Gehrke, P., & Schliephake, H. (2010). Delayed function of dental implants: A 1- to 7-year follow-up study of 222 implants. *Int J Oral Maxillofac Implants.* 25, 1195–1202.
- 6 Arora H, Khzam N, Roberts D, Bruce WL, Ivanovski S. Immediate implant placement and restoration in the anterior maxilla: Tissue dimensional changes after 2–5 year follow-up. *Clin Implant Dent Relat Res.* 2017 Aug; 19(4):694–702. doi: 10.1111/cid.12487. Epub 2017 Apr 21. PMID: 28429394.
- 7 Noelken R, Moergel M, Pausch T, Kunkel M, Wagner W: Clinical and esthetic outcome with immediate insertion and provisionalization with or without connective tissue grafting in presence of mucogingival recessions: A retrospective analysis with follow-up between 1 and 8 years. *Clin Implant Dent Relat Res.* 2018; 20 (3):285–293.

Kontakt

Dr. Armin Nedjat
Spezialist Implantologie
CEO Champions-Implants GmbH
Champions Platz 1
55237 Flonheim
www.champions-implants.com